Leids Universitair
Medisch Centrum

Axiale spondyloartritis

Snellere diagnose en betere behandeling

Floris van Gaalen
reumatoloog

19 SEPTEMBER 2019

Overzicht

- Waarom wordt axiale spondyloartritis (ziekte van Bechterew) vaak pas laat herkend?
- Is dit te verbeteren?
- Heeft vroege diagnose zin?
- Hoe kan schade aan rug en gewrichten vermeden worden?
- Wat zijn de nieuwste ontwikkelingen?
- Wat kan een patiënt zelf doen?

Wat?

- Axiale spondyloartritis (axSpA)
  - Niet-radiografisch axSpA
  - Radiografische axSpA= spondylitis ankylopoetica= ankyloserende spondylitis

Mijn naam is
Bechterew

Eerste symptomen en diagnose bij ziekte van Bechterew

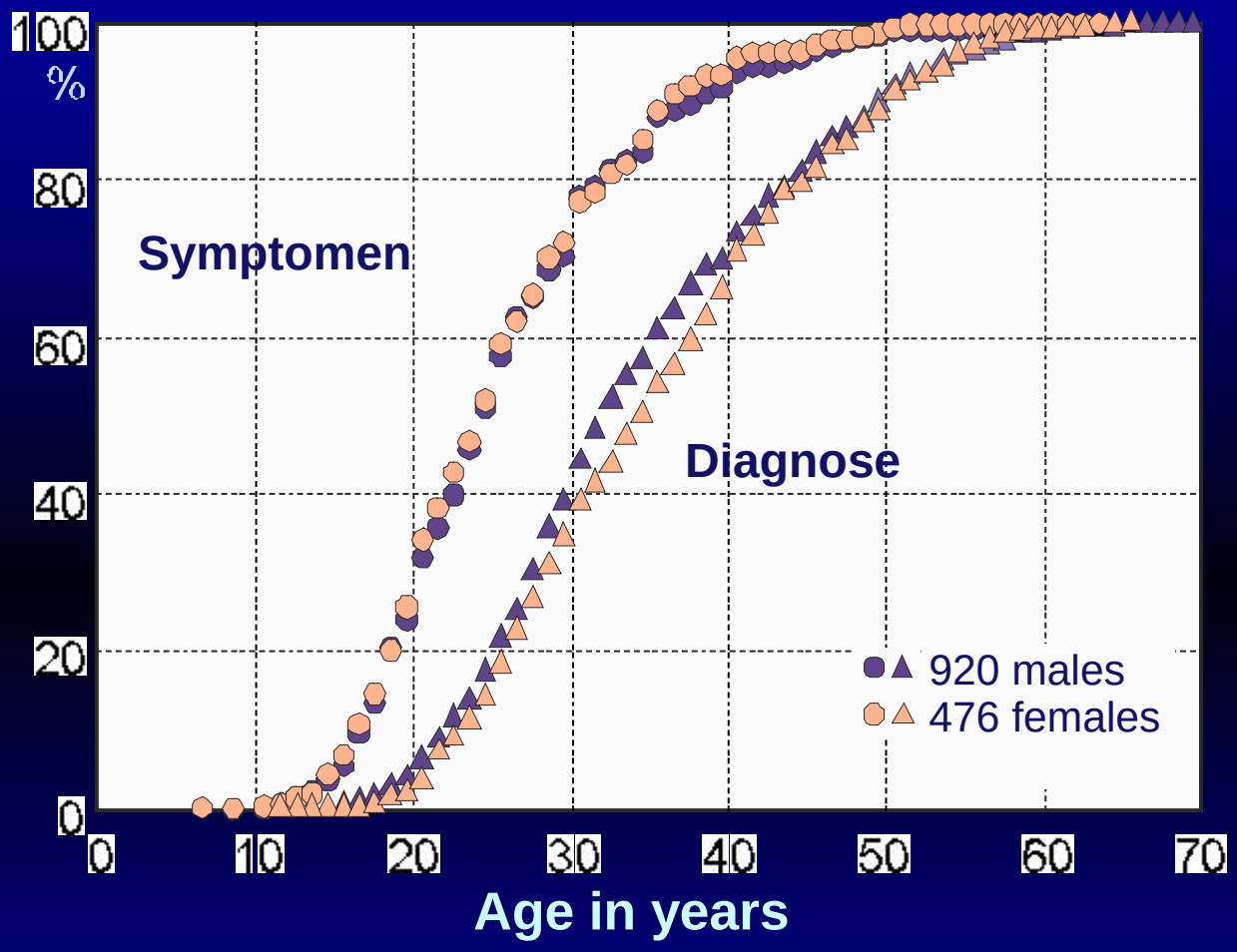

Vertraging: 9 jaar

Feldtkeller E, et al. Rheumatol Int 2003;23:61-66

50 duizend

en

1,2 miljoen

Vergroeiing van de rug

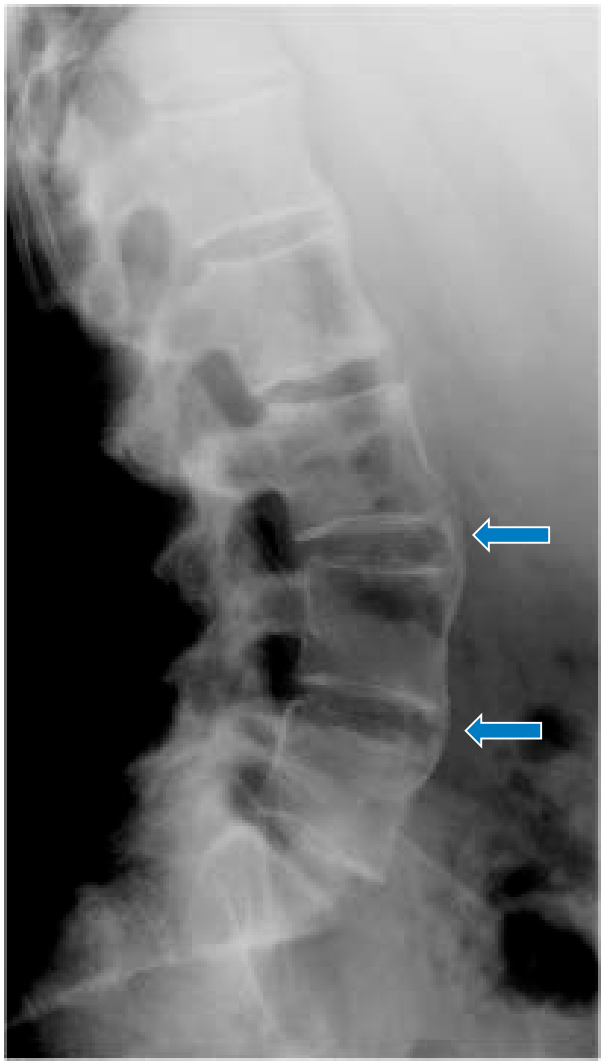

Waarom wordt axSpA vaak pas laat herkend?

- Rugklachten komen veel voor
- Axiale spondyloartritis niet heel bekend
- Diagnose moeilijk
- Vroege diagnose vaak onmogelijk

STIR MRI van het bekken

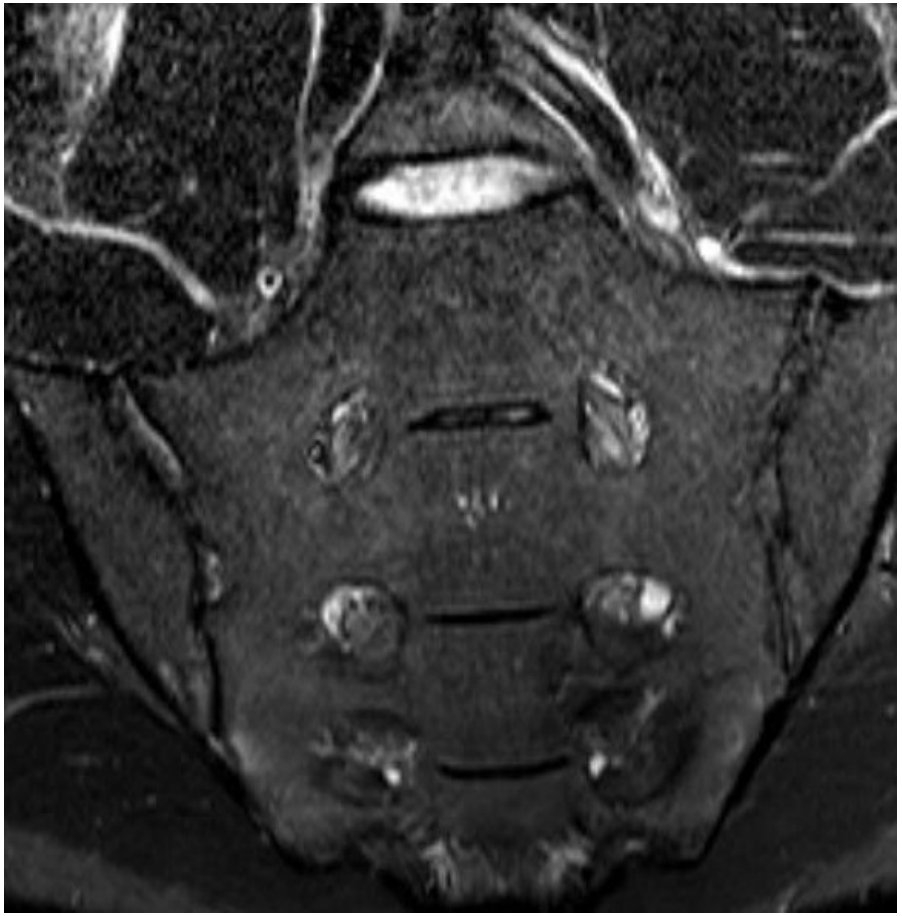

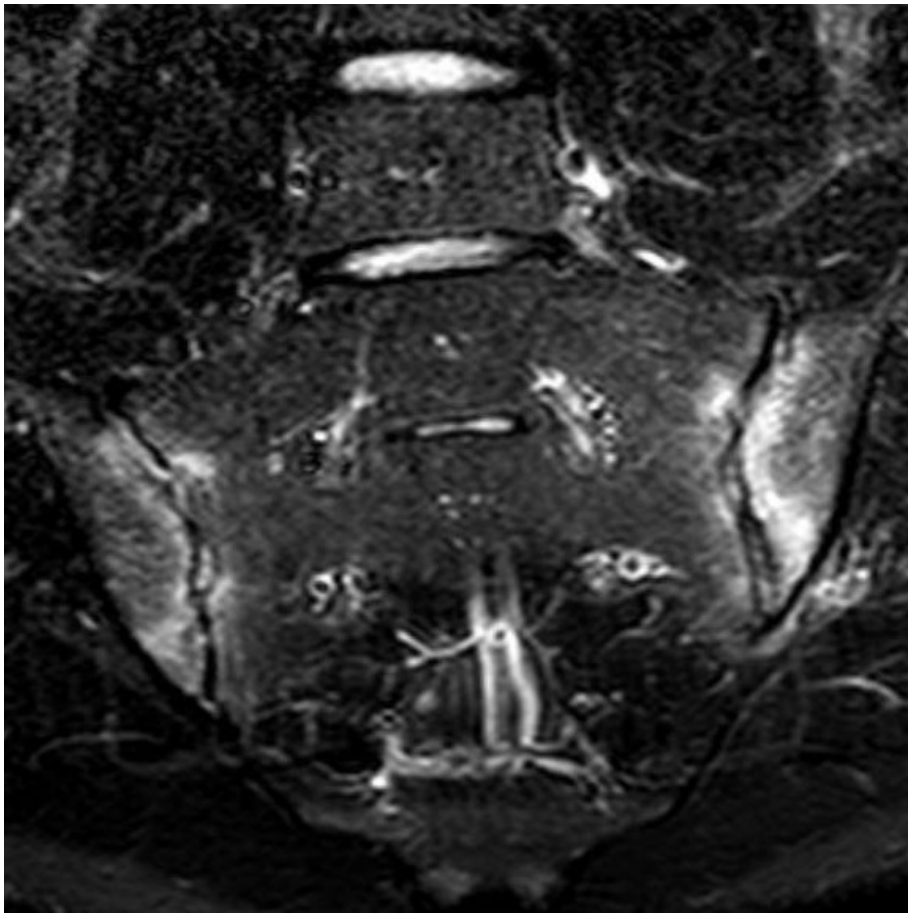

Active Inflammatory and Chronic Lesions of the Spine in Spondyloarthritis by MRI

Bold arrow: fatty degeneration (suggested to be post-inflammatory) in the posterior edge of a vertebra shown as hyperintensity in the T1 **(a)**.

Thin arrows: spondylitis anterior seen as hyperintensity in the STIR sequence **(b)**.

ASAS handbook, Ann Rheum Dis 2009; 68 (Suppl II) (with permission)

Doorbraak

- Röntgenfoto laten late beschadigingen zien
- Met MRI en bloedonderzoek kan ontsteking aangetoond worden
- Kan dit helpen om de diagnose eerder te stellen?

Sinds 2009:

Onderzoek jonge vrouwen en mannen met korter dan 2 jaar chronische rugpijn

SPACE onderzoek

- patienten met rugpijn verwezen naar reumatoloog 25--30% vroege axiale SpA
- AxSpA veel eerder te ontdekken
    - goed gezondheidszorgsysteem
    - modernste technieken

Heeft vroege diagnose zin?

- Zekerheid over oorzaak van ziekte
- Eerdere behandeling
    - Verbetering kwaliteit van leven
    - Verbetering werk en studie
- Lange termijn schade voorkomen

Ziekte verloop van ernstige axiale SpA

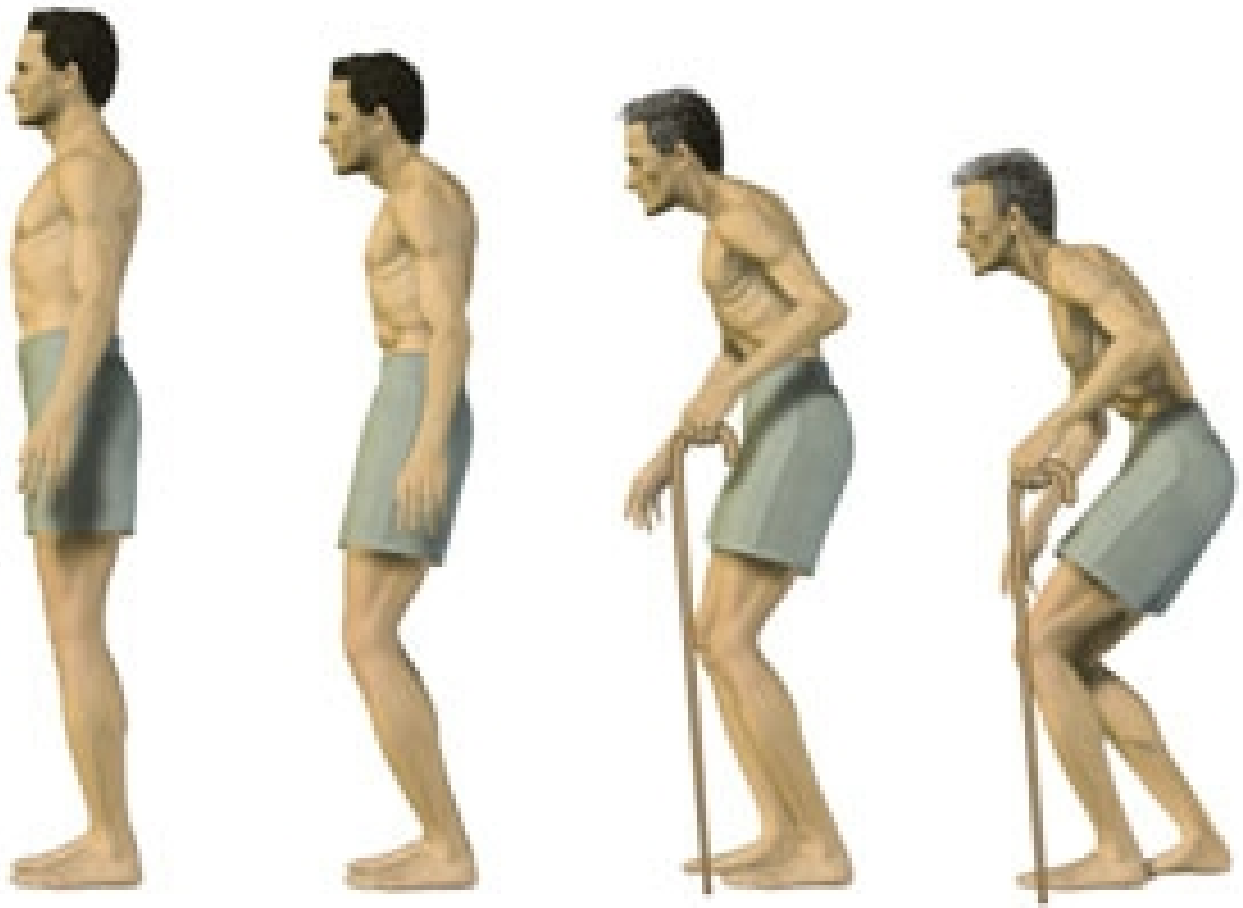

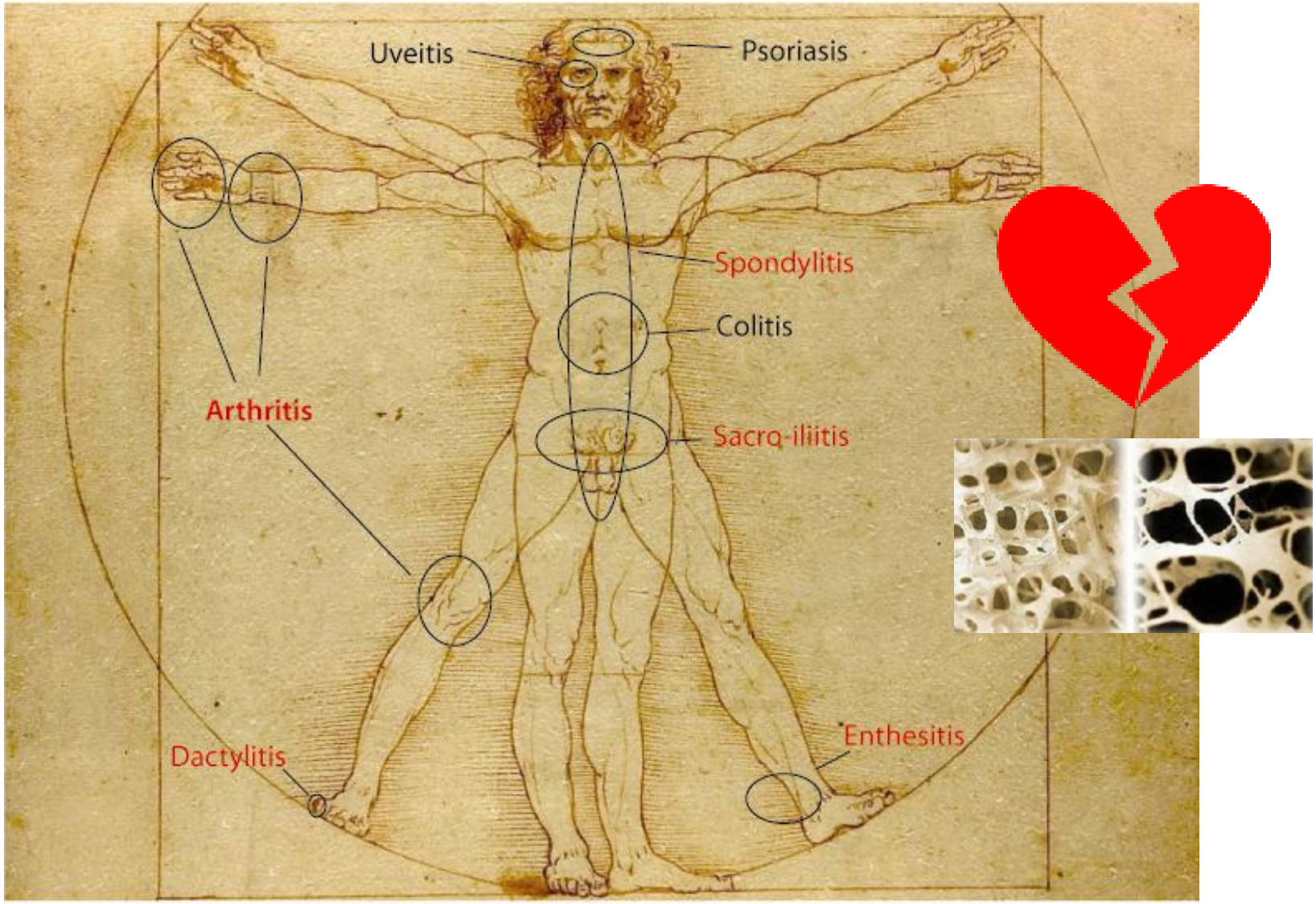

Multi-organ involvement in spondyloarthritis and related diseases

Meer ontsteking is meer beschadiging

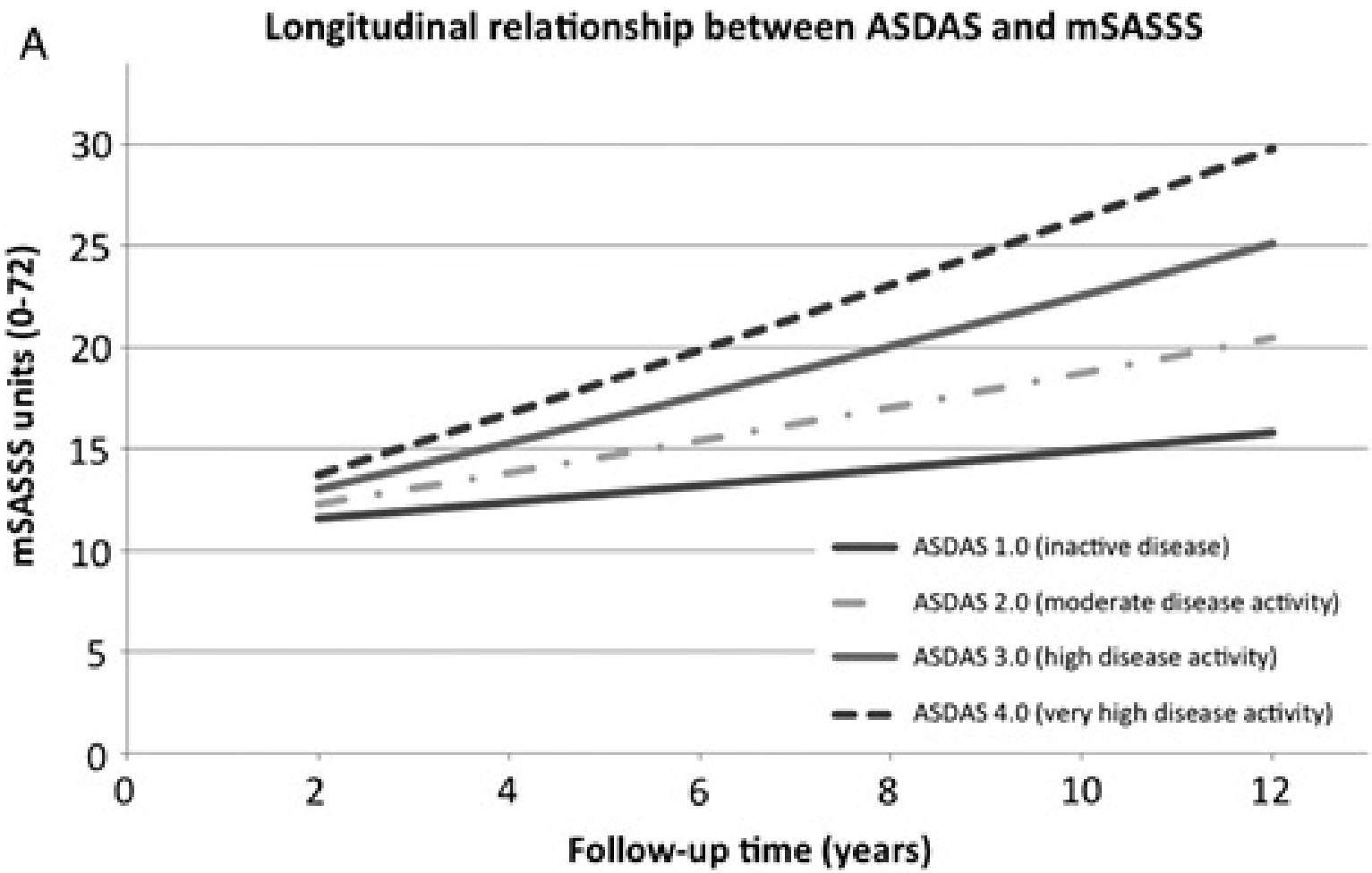

Schade afremmen

- Ziekte behandelen
- Stoppen met roken
- Bewegen

Schade voorkomen

Onderzoek doen:

1. Medicatie	In LUMC 12 nieuwe medicijnen getest
2. Eerder behandelen	SPACE onderzoek
3. Intensiever behandelen	TICOSpA

Laatste ontwikkelingen

- NHG standaard lage rupijn
- Medicatie vroege fase ziekte
- Nieuwe medicatie
- “Treat-to-target”

NHG standaard lagerugpijn 2017

- ..”verwijs patiënten met vermoeden van axSpA naar reumatoloog.
- Röntgen- en laboratoriumdiagnostiek worden niet aanbevolen in de eerste lijn.”

- Kenmerken:

- *Ontstaan van lagerugpijn voor 45e levensjaar*
- *Klachtenduur > 3 maanden (bijna dagelijks)*
- *Geleidelijk ontstaan van de klachten*

- Etc.



Radiografische axiale spondyloartritis

-Secukinumab (Cosentyx)

-Ixekizumab (Taltz) (FDA in VS)

Niet-radiografische axiale spondyloartritis

-adalimumab (oa Humira, Amgevita)

-certolizumab (Cimzia)

-etanercept (oa. Enbrel, Benepali)

-golimumab (Simponi)

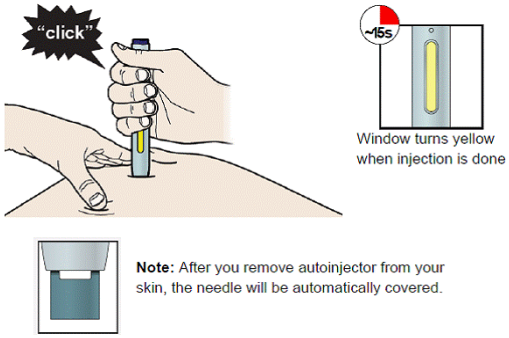

Ziektemeting: ASDAS

Wat kan *ik* doen?

- Vertel je reumatoloog over je klachten
- Vraag naar de ontstekingswaarden in je bloed (CRP)
- Leef gezond
- Wordt lid van een vereniging
- Verwijs een familielid met chronische rugklachten naar huisarts
- Vertel over je ziekte
- Blijf mee helpen aan onderzoek